

**Experiencia clínica
oftalmológica con la
Tridocosahexaenoína-AOX®**

**Libro de resúmenes
2008-2019**





BRUDYLAB®

Experiencia clínica oftalmológica con la Tridocosahexaenoína-AOX®

Libro de resúmenes
2008-2019

La nutraceutica tiene por objeto suplementar la dieta cuando los aportes dietéticos de los nutrientes básicos se consideren insuficientes, sea debido a dietas inadecuadas, a trastornos de la absorción digestiva, o cuando haya necesidades tisulares incrementadas. Nunca deben sustituir una dieta variada y equilibrada, ni reemplazar a los tratamientos específicos de cada enfermedad; deben ser utilizados en el marco de un estilo de vida saludable. Constituyen una herramienta valiosa y complementaria al tratamiento farmacológico que el médico puede prescribir cuando desee reforzar los aportes dietéticos de su paciente. En cualquier caso, la investigación ha demostrado que algunos nutrientes ejercen una verdadera protección antioxidante-antiinflamatoria a

nivel tisular, como lo hacen la luteína/zeaxantina y el DHA a nivel de los foto-receptores y el epitelio pigmentario de la mácula y la retina, y que pueden ayudar a enlentecer la progresión de los procesos degenerativos a ese nivel. En éste campo, la investigación clínica realizada con rigor también es fundamental para avanzar con el paso firme en el conocimiento.

En BRUDYLAB nos esmeramos en demostrar el valor que aporta nuestra molécula para sus pacientes. En esta monografía hacemos un compendio de los resúmenes de la investigación clínica que, junto a sus colegas oftalmólogos, hemos desarrollado en la sequedad ocular, la retinopatía diabética y en el glaucoma.

Sumario

Cultivo celular	P. Bogdanov and J.C. Domingo, et al; El ácido docosahexaenoico mejora las defensas antioxidantes endógenas en células ARPE- 19; Proceedings of Association for Research in Vision and Ophthalmology, Fort Lauderdale, FL, USA, May, 2008, poster 5932/A306.	6
Ojo seco	María D Pinazo-Durán, et al; Efectos de una formulación nutracéutica basada en la combinación de antioxidantes y ácidos grasos esenciales ω -3 en la expresión de los mediadores de la respuesta inflamatoria e inmunitaria en lágrimas de pacientes afectos de sequedad ocular; Clinical Interventions in Aging 2013; 8:139-148.	7
	Alfredo Ribelles, et al; Cambios en la Superficie Ocular y en la película lagrimal de mujeres mayores que trabajan con pantallas de ordenador; BioMed Research International 2015; Article ID 467039.	8
	Andrea Oleñik, et al; Eficacia y tolerabilidad de la suplementación dietética con una combinación de ácidos grasos poliinsaturados omega-3 y antioxidantes en el tratamiento de los síntomas del ojo seco: resultados de un estudio prospectivo; Clinical Ophthalmology 2014; 8:169-176.	9
	Jordi Gatell-Tortajada, et al; Suplementación oral con una formulación nutracéutica que contiene ácidos grasos omega-3, vitaminas, minerales y antioxidantes en una amplia serie de pacientes con síntomas de ojo seco: resultados de un estudio prospectivo; Clinical Interventions in Aging 2016; 11: 571-578.	10
	Carmen Galbis-Estrada, et al; Un enfoque metabólico para los trastornos del ojo seco, el papel de los suplementos orales con antioxidantes y ácidos grasos omega-3; Molecular Vision 2015; 21: 555-567.	11
Ojo seco y Disfunción glandular meibomiana	Andrea Oleñik, et al; Estudio a doble ciego, aleatorizado, para evaluar el efecto de la suplementación con ácidos grasos omega-3 en la disfunción glandular meibomiana; Clinical Interventions in Aging 2013; 8: 1133-1138.	12
	Andrea Oleñik, et al; Beneficios de la suplementación dietética con ácidos grasos omega-3 en la calidad de vida relacionada con la salud de pacientes afectos de Disfunción Glandular Meibomiana; Clinical Ophthalmology 2014; 8:831-836.	13

Ojo seco y Glaucoma	Carmen Galbis-Estrada et al; Los pacientes en tratamiento a largo plazo con antihipertensivos tópicos oculares respondieron positivamente de su trastorno en la superficie ocular tras la suplementación oral con antioxidantes y ácidos grasos esenciales; <i>Clinical Interventions in Aging</i> 2013; 8:711-719.	14
	Jesús Tellez-Vázquez, et al; La suplementación con ácidos grasos omega-3 mejora los síntomas del ojo seco en pacientes con glaucoma: resultados de un estudio multicéntrico prospectivo; <i>Clinical Ophthalmology</i> 2016; 10:617-626.	15
Glaucoma	Stéphanie Romeo Villadóniga, et al; Efectos de la Suplementación Oral con Ácido Docosahexaenoico (DHA) más antioxidantes en el Glaucoma Pseudoexfoliativo: Estudio prospectivo a 6-meses abierto, randomizado y controlado; <i>Journal of Ophthalmology</i> 2018, Article ID 8259371, 8 pages. https://doi.org/10.1155/2018/8259371	16
Retinopatía Diabética	María Lafuente, et al; Ranibizumab intravítreo combinado con suplementación oral con Ácido Docosahexaenoico y antioxidantes en el Edema Macular Diabético, Resultados de un ensayo clínico aleatorizado, a ciego simple y controlado, de 2 años de duración; <i>RETINA</i> 2017; 37:1277–1286.	17
	María Lafuente, et al; Resultados a tres años de un ensayo clínico controlado, aleatorizado y ciego simple de ranibizumab intravítreo y un suplemento oral de ácido docosahexaenoico y antioxidantes en el edema macular diabético; <i>RETINA, The Journal of retinal and vitreous diseases</i> 2018; 1-8, doi: 10.1097 / IAE.0000000000002114 (Ahead of print).	18
	María Elena Rodríguez González-Herrero, et al; Suplementación con ácido docosahexaenoico altamente concentrado en un multivitamínico con carotenoides xantófilos en la retinopatía diabética: un estudio prospectivo y controlado de la función macular evaluado con microperimetría del fondo de ojo; <i>Clinical Ophthalmology</i> , 2018; 12:1011-1020.	19

El ácido docosahexaenoico mejora las defensas antioxidantes endógenas en las células ARPE-19

P. Bogdanov¹, J.C. Domingo¹, F. Gassó²

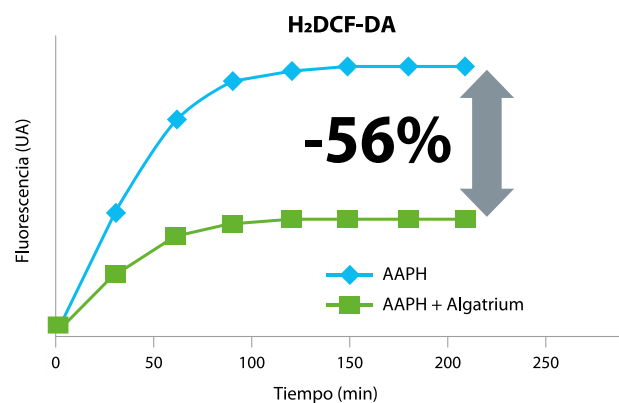
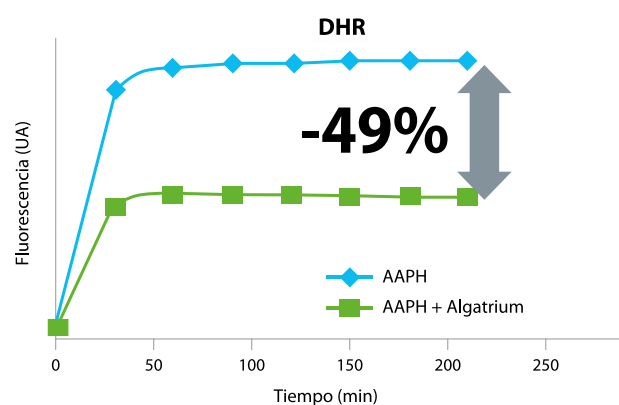
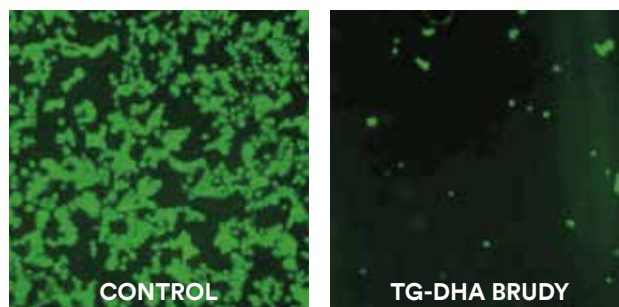
¹Departamento de Bioquímica y Biomedicina Molecular, Facultad de Biología, Universidad de Barcelona, España; ²BrudyTechnology, SL

Propósito: Las especies reactivas de oxígeno (ROS) están íntimamente involucradas en el daño oxidativo de la retina y son utilizadas por las células de los mamíferos como moléculas de señalización del estado redox. Los cambios en la relación intracelular de las formas de glutatión (GSH / GSSG) reducido y disulfuro, pueden afectar las vías de señalización que participan en el estado redox y en el desarrollo de los nuevos agentes terapéuticos antienvjecimiento.

Métodos: Se han utilizado el iniciador de radicales libres, 2,2'-azobis- (2-amidinopropano) –dihidrocloruro (AAPH) y la butionina sulfoximina (BSO) para inducir daño celular en células de la retina asociado a la peroxidación lipídica y a roturas del ADN. La medición de los ROS generados se ha medido por la oxidación de sondas fluorescentes. A continuación, hemos examinado los efectos protectores de los compuestos derivados del DHA y hemos medido el pool intracelular de GSH en células tratadas con BSO y AAPH.

Resultados: Utilizando células del epitelio pigmentario de la retina humana como modelo experimental, hemos podido demostrar que cerca del 50% de los ROS intracelulares pueden ser eliminados cuando las células tratadas con AAPH se incuban simultáneamente con triglicérido de ácido docosahexaenoico (TG-DHA). Después del tratamiento con TG-DHA, creció intensamente la protección de la peroxidación lipídica y el daño oxidativo del ADN. Además, esta actividad antioxidante procede del aumento del GSH intracelular. La actividad antioxidante del TG-DHA depende del contenido en DHA y del método de síntesis. A un mismo contenido en DHA, las formas de éster etílico y de ácido graso libre muestran una actividad antioxidante más reducida.

Conclusiones: Nuestros resultados demuestran que el TG-DHA puede ser muy beneficioso en el tratamiento de enfermedades asociadas al estrés oxidativo mediante la desintoxicación de los ROS intracelulares. Esta mayor actividad antioxidante protege al ADN del daño generado por el estrés oxidativo. Además, el TG-DHA promueve las defensas antioxidantes endógenas a través de generar un aumento en la concentración de GSH en el citoplasma. La síntesis de novo de GSH contribuye a disminuir los niveles intracelulares de las especies reactivas del oxígeno. Según nuestro conocimiento, este es el primer informe que demuestra el efecto específico y potente del DHA para disminuir el estrés oxidativo en células humanas del epitelio pigmentario de la retina. Este compuesto podría ser utilizado como nuevo agente terapéutico antienvjecimiento para la salud ocular.



La incubación de células del epitelio pigmentario de la retina humana en Triglicérido de DHA induce la síntesis intracitoplasmática de glutatión, que eleva en un 49 al 56% la protección frente a la oxidación inducida en las células.

Título original del artículo: Docosahexaenoic Acid Improves Endogen Antioxidant Defense in Arpe-19 Cells.

Efectos de una formulación nutracéutica basada en la combinación de antioxidantes y ácidos grasos esenciales ω -3 en la expresión de los mediadores de la respuesta inflamatoria e inmunitaria en lágrimas de pacientes afectados de sequedad ocular

María D Pinazo-Durán,¹ Carmen Galbis-Estrada,¹ Jorge Cantú-Dibildox², Carla Marco-Ramírez,¹ Javier Benítez-del-Castillo²

¹Unidad Investigación Oftalmológica Santiago Grisolí, Departamento de Cirugía/Oftalmología, Facultad de Medicina, Universidad de Valencia, Valencia, España; ²Departamento de Oftalmología, Hospital de Jérez, Jérez de la Frontera, España

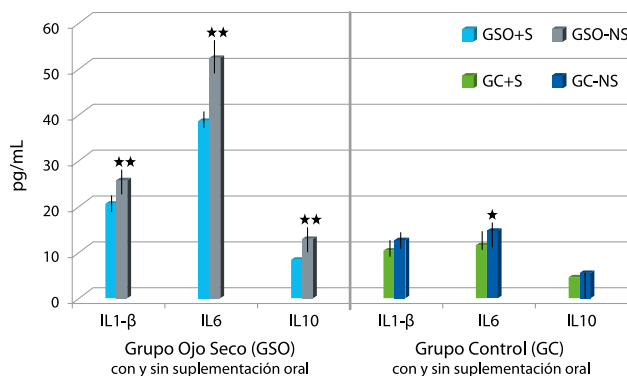
Antecedentes: Las mujeres, y las personas mayores de 65 años de edad, son particularmente susceptibles a los trastornos por sequedad ocular (SO). La inflamación está claramente involucrada en la patogénesis de la SO, y existe una evidencia creciente sobre las propiedades antioxidantes y antiinflamatorias de los ácidos grasos poliinsaturados esenciales (AGPI).

Objetivo: Analizar si una formulación combinada de antioxidantes y AGPI de cadena larga puede mejorar la evolución de la SO.

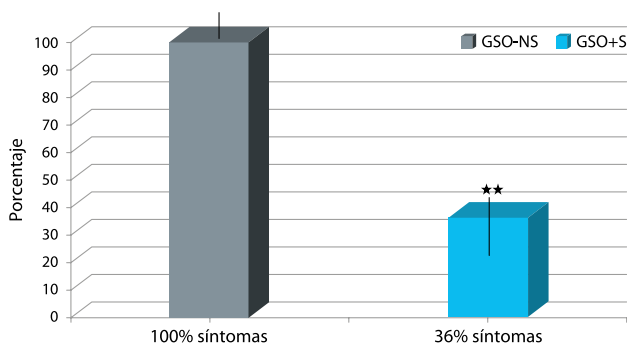
Métodos: Se ha realizado un estudio prospectivo para evaluar la relación entre los factores de riesgo, los resultados clínicos y los niveles de expresión de los mediadores de la respuesta inflamatoria e inmunitaria (RII) en muestras de lágrima refleja humana. Los participantes incluyeron: (1) pacientes diagnosticados de SO no severa (grupo SO [GSO]); y (2) controles sanos (grupo control [GC]). Los participantes fueron asignados aleatoriamente a subgrupos homogéneos de acuerdo con la suplementación oral diaria (+S) o no (-NS) de antioxidantes y AGPI de cadena larga durante 3 meses (BrudySec® 2 cáps/día). Después de una entrevista y un examen oftalmológico sistematizado, se recogió en una sola muestra la lágrima refleja de ambos ojos; las muestras se sometieron posteriormente a un ensayo de citometría de flujo multiplexado basado en partículas. Se analizó un conjunto específico de mediadores de la RII. Todos los datos se procesaron estadísticamente a través del programa de software SPSS 15.0.

Resultados: En comparación con el GC, en el GSO se ha detectado una expresión significativamente mayor de interleuquina (IL) -1 β , IL6 e IL10 y una expresión significativamente más baja del factor de crecimiento endotelial vascular (VEGF). En el GSO, se detectaron correlaciones negativas significativas entre el test de Schirmer y los niveles de VEGF, IL-1 β , IL6, IL8, y entre el tiempo de ruptura de la lágrima con fluoresceína y los niveles de IL6 e IL8. Sin embargo, los niveles de IL-1 β , IL6 e IL10 en lágrimas fueron significativamente más bajos en el GSO+S en comparación con el GSO-NS y entre el GC+S comparado con el GC-NS. Los síntomas subjetivos de ojo seco mejoraron significativamente en el GSO+S en comparación con el GSO-NS.

Conclusión: Los mediadores de la RII mostraron diferentes patrones de expresión en pacientes con SO, y estos patrones se modificaron en respuesta a la suplementación oral de una formulación combinada de antioxidantes y AGPI. Nuestros hallazgos deberían ser considerados en futuros protocolos que integren los datos clínicos / bioquímicos para contribuir en el manejo de los pacientes afectados de SO.



Síntomas subjetivos de la Sequedad Ocular tras la suplementación con una fórmula a base de antioxidantes y ácido docosahexaenoico. Efectos sobre los niveles de expresión de IL en lágrima humana. **Nota:** *P<0.01; **P<0.001. **Abreviaturas:** GSO: Grupo Sequedad Ocular; GC: Grupo Control; IL: Interleuquinas.



Síntomas remanentes de la Sequedad Ocular en pacientes con SO suplementados (GSO+S) y no suplementados (GSO-NS). **Nota:** **P<0.001. **Abreviaturas:** SO: Sequedad Ocular; GSO-NS: Grupo Sequedad Ocular no suplementados; GSO+S: Grupo Sequedad Ocular con suplementación.

Título original del artículo: Effects of a nutraceutical formulation based on the combination of antioxidants and ω -3 essential fatty acids in the expression of inflammation and immune response mediators in tears from patients with dry eye disorders.

Cambios en la Superficie Ocular y en la película lagrimal de mujeres mayores que trabajan con pantallas de ordenador

Alfredo Ribelles,¹ Carmen Galbis-Estrada,² Maria A. Parras,¹ Bárbara Vivar-Llopis,² Carla Marco-Ramírez,² Manuel Díaz-Llopis²

¹Servicio de Medicina del Trabajo, Tesorería General de la Administración de la Seguridad Social, 46001 Valencia, España;

²Unidad de Investigación Oftalmológica, Facultad de Medicina y Odontología, Universidad de Valencia, 46007 Valencia, España

Objetivo: El objetivo de este trabajo ha sido investigar los cambios en la superficie ocular (SO) y en la película lagrimal (PL) mediante evaluación de los síntomas subjetivos con el uso de cuestionarios, el tiempo de ruptura de la PL, el test de Schirmer y el análisis de la PL, en mujeres que trabajan con pantallas de ordenador, y analizar los efectos de la suplementación oral con Antioxidantes / Ácidos grasos omega 3 (A/ ω 3) en la evolución de la SO.

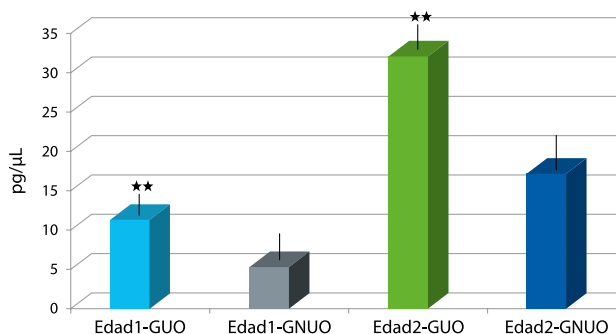
Métodos: Se han reclutado (n = 148) mujeres de 40 a 65 años en las Oficinas Administrativas de Valencia (España) y se han distribuido en dos grupos de edad, uno de 40 a 52 años (EDAD 1; n = 87) y otro de 53 a 65 años (EDAD 2; n = 61), y luego se han subdividido de acuerdo a si eran usuarias de pantallas de ordenador durante la jornada laboral (GUO), o no usuarias (GNUO). Los subgrupos homogéneos se asignaron al azar a recibir (o no) la ingesta diaria de tres cápsulas de A/ ω 3 durante tres meses (BrudySec® 3 cáps/día). Al inicio y al final del seguimiento, se realizaron entrevistas personalizadas y examen ocular. Se recogieron muestras de lágrima refleja del menisco lagrimal inferior, y se procesaron para un ensayo de citometría de flujo multiplexado basado en partículas para medir la expresión de las moléculas proinflamatorias. El análisis estadístico se ha realizado utilizando el programa SPSS 15.0.

Resultados: El trastorno de la SO era clínicamente evidente en las mujeres de EDAD 1- GUO (33%) frente a las mujeres de EDAD 2- GUO (64%). El nivel lagrimal de IL-1 β y la IL-6 en las mujeres de EDAD 1 versus las de EDAD 2 fueron significativamente más elevados (P = 0.006 y P = 0.001, resp.), Así como en el GUO versus el GNUO (P = 0.001 y P = 0.000, resp.).

Conclusión: La suplementación con A/ ω 3 influyó positivamente en la patología de la SO tal como se evidencia por la mejora de los signos / síntomas clínicos relacionados con el uso de las pantallas de ordenador. La estrategia de hacer un entorno laboral más seguro y suplementar con micronutrientes debe emplearse en los estándares de atención ocular de las mujeres mayores.

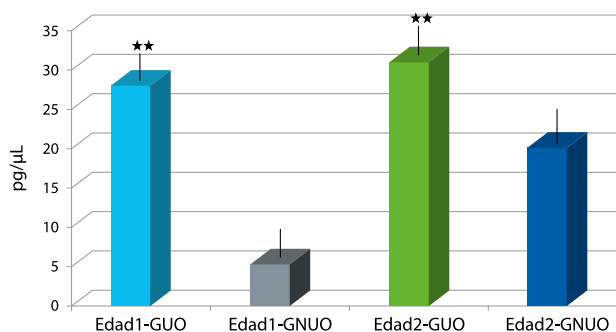
Título original del artículo: Ocular Surface and Tear Film Changes in Older Women Working with Computers.

Expresión en lágrima IL-1 β



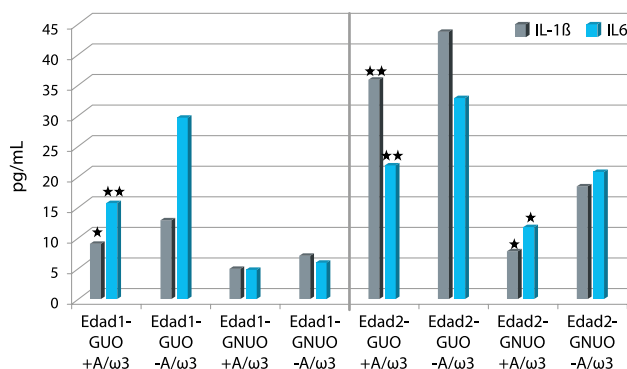
Comparación del análisis de muestras en ambos grupos de edad de empleadas expuestas y no expuestas al manejo de ordenador en relación al nivel de expresión de IL-1 β .

Expresión en lágrima IL-6



Nivel de expresión de la IL6 en lágrima en función de la exposición a las pantallas de ordenador en los grupos de edad de las participantes. Barras, media \pm DS.

Niveles de significación *P<0.01; **P<0.001.



Nivel de expresión de los principales biomarcadores lagrimales en las mujeres suplementadas y no, según los grupos de edad.

Análisis comparativo entre grupos (nivel de significación)

*P<0.01; **P<0.001.

Eficacia y tolerabilidad de la suplementación dietética con una combinación de ácidos grasos poliinsaturados omega-3 y antioxidantes en el tratamiento de los síntomas del ojo seco: resultados de un estudio prospectivo

Andrea Oleñik,¹ en representación del Grupo de Estudio del Ojo Seco (GEOS)

¹Servicio de Oftalmología, Fundación Jiménez Díaz, Madrid, España

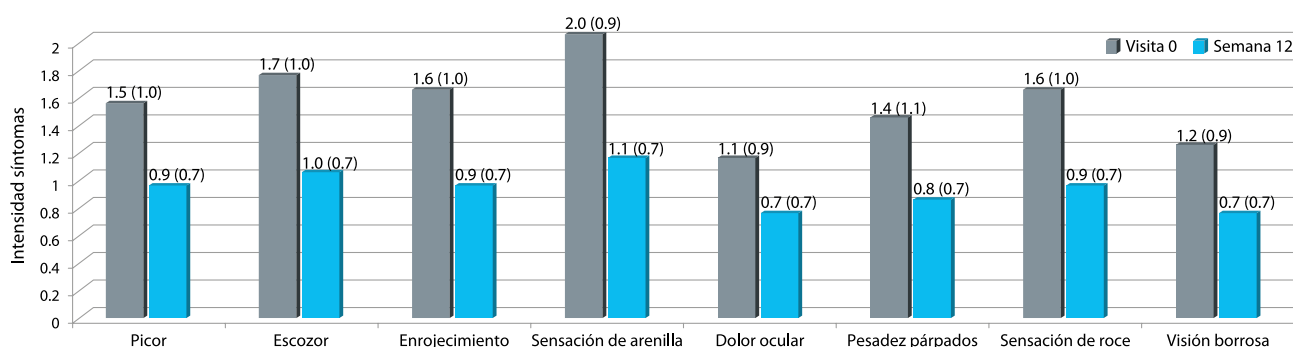
Antecedentes: Evaluamos la efectividad y la tolerabilidad de un suplemento dietético basado en la combinación de ácidos grasos esenciales omega-3 y antioxidantes en los síntomas relacionados con el ojo seco.

Métodos: Un total de 905 pacientes (72% mujeres, mediana de edad de 60 años) con síndrome de ojo seco y uso de lágrimas artificiales para aliviar los síntomas participaron en un estudio abierto de intervención prospectivo. Fueron reclutados durante una cita oftalmológica de rutina. Los pacientes recibieron instrucciones de tomar tres cápsulas / día de la formulación nutracéutica (Brudysec® 3 cáps/día) durante 12 semanas. Los síntomas del ojo seco (categorizados como 0, ninguno; 1, leve; 2, moderado; y 3, severo) incluyeron sensación de picazón y escozor en los ojos, enrojecimiento conjuntival, sensación de arenilla, dolor ocular, pesadez palpebral, sensación de roce y visión borrosa.

Resultados: La intensidad media de los síntomas del ojo seco varió de 1.1 (± desviación estándar [SD] 0.9) para el dolor ocular a 2.0 (0.9) para la sensación de arenilla, con un valor promedio de 11.9 (4.8) para todos los síntomas juntos. En la semana 12, todos los síntomas individuales mejoraron significativamente (P, 0.001). El valor medio para todos los síntomas juntos disminuyó desde un valor promedio de 11.9 (± _SD 4.8) al inicio del estudio hasta 6.8 (± _SD 4.5) después de 12 semanas de tratamiento (P, 0.001). Hubo una disminución en el porcentaje de pacientes en los cuales los síntomas del ojo seco predominaban casi todo el tiempo (53.5%

antes versus 34.1% después). Un total de 68,1% de los pacientes informaron una mejor tolerancia a las lentes de contacto después del tratamiento. El número medio de instilaciones diarias de lágrimas artificiales también disminuyó significativamente (3.8 [± _SD 1.6] versus 3.3 [± _SD 1.6], P, 0.001). Un total de 634 pacientes (70,1%) no informaron de eventos adversos. En el resto de los pacientes con eventos adversos, el más frecuente fue la regurgitación con sabor a pescado ocurrido en el 13,5% de los casos, seguido de náuseas en el 4,9%, diarrea en el 1,3% y vómitos en el 0,3%.

Conclusión: La suplementación dietética con una combinación de ácidos grasos esenciales omega-3 y antioxidantes fue un tratamiento eficaz para el ojo seco.



Cambios en los síntomas individuales de sequedad ocular, antes y 12 semanas después de suplementar con BrudySec® 1,5g.

Nota: Datos expresados como la media y la desviación estándar (P<0.001 para todas las comparaciones). BrudySec®, Laboratorios Brudy, Barcelona, España.

Título original del artículo: Effectiveness and tolerability of dietary supplementation with a combination of omega-3 polyunsaturated fatty acids and antioxidants in the treatment of dry eye symptoms: results of a prospective study.

Suplementación oral con una formulación nutracéutica que contiene ácidos grasos omega-3, vitaminas, minerales y antioxidantes en una amplia serie de pacientes con síntomas de ojo seco: resultados de un estudio prospectivo

Jordi Gatell-Tortajada¹ en representación del amplio Grupo de Estudio del Ojo Seco

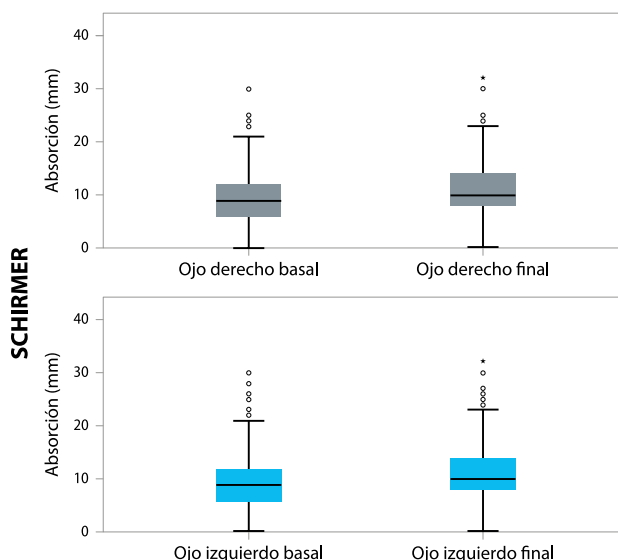
¹Sección de córnea y superficie ocular, Institut Català de la Retina, Barcelona, España

Propósito: Evaluar los beneficios y la tolerabilidad de un suplemento dietético a base de ácidos grasos omega-3 para aliviar los síntomas del ojo seco.

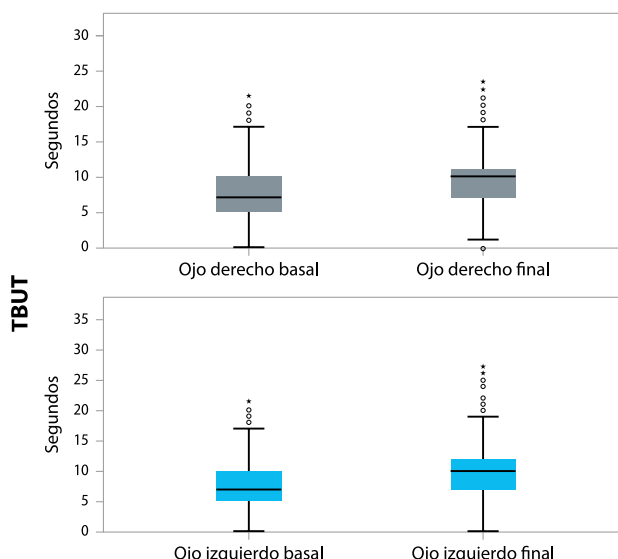
Métodos: Un total de 1.419 pacientes (74.3% mujeres, edad promedio 58.9 años) con síndrome del ojo seco que usaban lágrimas artificiales participaron en un estudio prospectivo de 12 semanas. Los pacientes recibieron instrucciones de tomar 3 cápsulas / día de la formulación nutracéutica (Brudysec® 3 cáps/día). Las variables del estudio fueron los síntomas del ojo seco (sensación de picor y escozor, enrojecimiento de los ojos, sensación de arenilla, dolor ocular, párpados pesados, sensación de roce y visión borrosa), hiperemia conjuntival, tiempo de rotura de la lágrima (TBUT), test de Schirmer I y esquema de clasificación de Oxford.

Resultados: A las 12 semanas, cada síntoma del ojo seco mejoró significativamente ($P < 0.001$), y el uso de lágrimas artificiales disminuyó significativamente de 3.77 (desviación estándar [SD] = 2.08) al inicio del estudio a 3.45 (SD = 1.72) al final ($P < 0.01$). Además, los resultados del test de Schirmer y del TBUT mejoraron significativamente, y hubo un aumento en los pacientes con calificación de 0 – I en la escala de Oxford y una disminución de los calificados entre IV – V. También se encontraron diferencias significativas en las mejoras de los síntomas del ojo seco en pacientes que cumplieron adecuadamente el tratamiento comparativamente con los pacientes que no lo hicieron, así como en aquellos con hiperemia conjuntival de moderada a grave, versus los que la tenían de ausente a leve.

Conclusión: La suplementación oral con ácidos grasos ω -3 fue un tratamiento efectivo en la mejora de los síntomas del ojo seco.



Diagramas de cajas para la comparación de los resultados en el test de Schirmer (mm) iniciales y después de 12 semanas de suplementación oral con ácidos grasos ω 3. **Notas:** Los datos se expresan como la media, y rango del intercuartil máximo y mínimo (percentil 25-75). (°) Indica el valor por encima del rango del intercuartil 1,5. (*) Indica el valor por encima de 3 del rango intercuartil. **Abreviatura:** IQR: Rango del intercuartil.



Diagramas de cajas para la comparación de las puntuaciones del TBUT (segundos) antes y después de 12 semanas de suplementación oral con ácidos grasos ω 3. **Notas:** Los datos se expresan como la media, y rango del intercuartil máximo y mínimo (percentil 25-75). (°) Indica el valor por encima del rango del intercuartil 1,5. (*) Indica el valor por encima de 3 del rango intercuartil. **Abreviaturas:** IQR: Rango de intercuartil; TBUT: Tiempo de ruptura lagrimal.

Título original del artículo: Oral supplementation with a nutraceutical formulation containing omega-3 fatty acids, vitamins, minerals, and antioxidants in a large series of patients with dry eye symptoms: results of a prospective study.

Un enfoque metabólico para los trastornos del ojo seco. El papel de los suplementos orales con antioxidantes y ácidos grasos omega-3

Carmen Galbis-Estrada,^{1,2} María Dolores Pinazo-Durán,^{1,2,3} Sebastián Martínez-Castillo,⁴ José M. Morales,⁵ Daniel Monleón,⁶ Vicente Zanon-Moreno^{1,2,7}

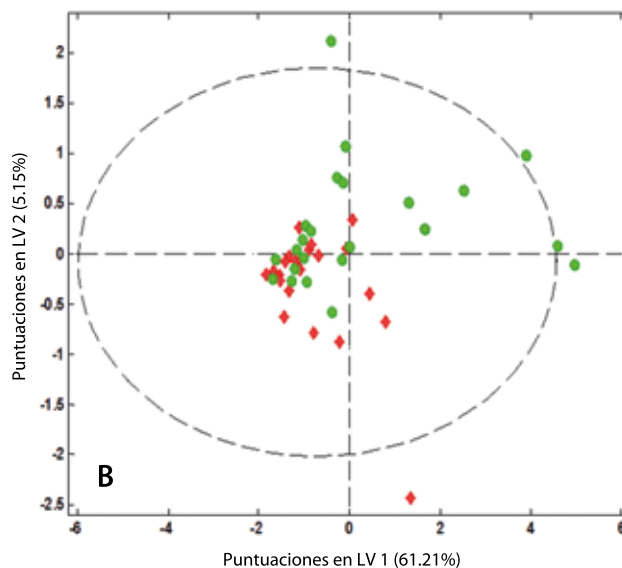
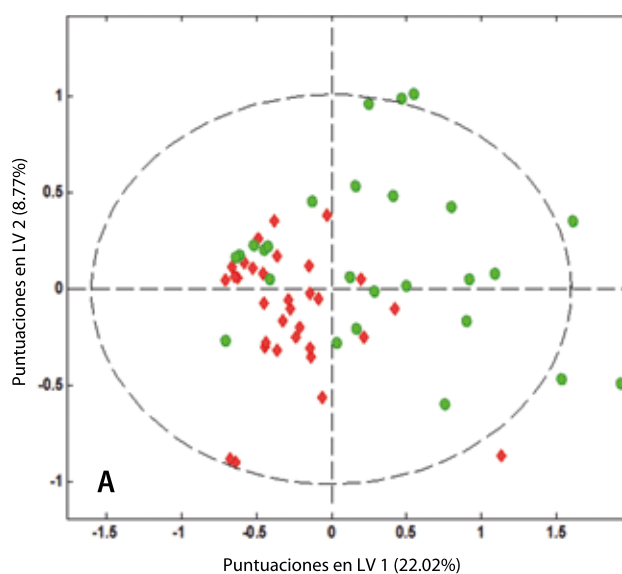
¹Unidad de Investigación Oftalmológica "Santiago Grisolia", Valencia, España; ²Unidad de Investigación Oftalmológica, Facultad de Medicina, Universidad de Valencia, España; ³Red de Colaboración Española de Patología Ocular (OFTARED); ⁴Universidad y Politécnica del Hospital La Fe, Valencia, España; ⁵Unidad Central de Investigación en Medicina, Universidad de Valencia, Valencia, España; ⁶Fundación Investigación Hospital Clínico Universitario / INCLIVA, Valencia, España; ⁷Departamento de Medicina Preventiva y CIBER Fisiopatología de la Obesidad y Nutrición, Facultad de Medicina, Universidad de Valencia, España

Propósito: Utilizamos espectroscopia de resonancia magnética nuclear de los núcleos de hidrógeno-1 (1H NMR S) para analizar el perfil metabólico de las lágrimas reflejas de pacientes con trastorno de ojo seco.

Métodos: Se realizó un estudio prospectivo de casos y controles con 90 participantes: 55 pacientes diagnosticados de síndrome de ojo seco (SOS) (Grupo SOS: GSOS) y 35 sujetos sanos (grupo de control, GC). A partir del GSOS, se formaron dos subgrupos: OS leve (n = 22) y OS moderado (n = 33). A los participantes se les prescribió una suplementación nutracéutica oral que contenía antioxidantes y ácidos grasos poliinsaturados esenciales que debían tomarse como tres cápsulas por día durante 3 meses. Las lágrimas reflejas (20-30 µl) se recolectaron del menisco de lágrimas de ambos ojos de cada sujeto con una micro pipeta de cristal. Los espectros de resonancia magnética nuclear (RMN) se adquirieron con una secuencia de pulso unidimensional estándar con supresión de agua; Se recogieron 256 decaimientos de inducción libres en 64,000 puntos de datos con un ancho espectral de 14 ppm.

Resultados: Las muestras basales mostraron un perfil metabólico diferencial entre ambos grupos ya antes de la suplementación. Se identificaron casi 50 metabolitos presentes en la lágrima, como H colesterol, N-acetilglucosamina, glutamato, amino-n-butirato, colina, glucosa y formato; y la colina / acetilcolina se identificaron después de la suplementación. El perfil metabólico de las lágrimas se mostró estadísticamente diferente entre ambos grupos, así como antes y después de la suplementación.

Conclusiones: Nuestros datos indican que el SOS induce cambios en el perfil metabólico de las lágrimas que pueden modificarse con la suplementación oral adecuada con antioxidantes y ácidos grasos poliinsaturados esenciales.



(A) Antes de la suplementación se aprecia que existe una distribución claramente diferente y con diferencias significativas en el perfil metabólico en pacientes con SOS (puntos verdes) versus los controles sanos (puntos rojos).

(B) Después del periodo de suplementación con AOX / EPUFA, se observan cambios notables en el metaboloma entre el GSOS y el GC.

Título original del artículo: A metabolomic approach to dry eye disorders. The role of oral supplements with antioxidants and omega 3 fatty acids.

Estudio a doble ciego, aleatorizado, para evaluar el efecto de la suplementación con ácidos grasos omega-3 en la disfunción glandular meibomiana

Andrea Oleñik,¹ Ignacio Jiménez-Alfaro,¹ Nicolás Alejandro-Alba¹, Ignacio Mahillo-Fernández²

¹Departamento de Oftalmología, Fundación Jiménez Díaz, Madrid, España; ²Departamento de Estadística, Fundación Jiménez Díaz, Madrid, España

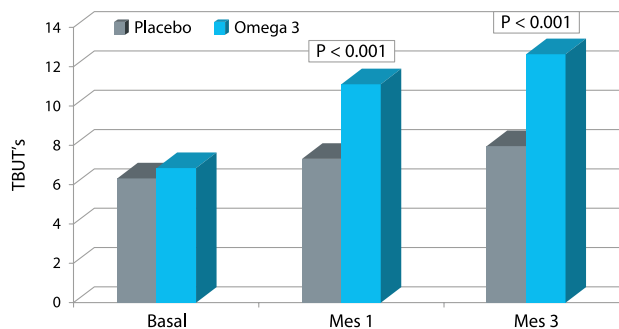
Antecedentes: La Disfunción glandular meibomiana (DGM) es una de las causas más frecuentes de síntomas oftalmológicos. El proceso inflamatorio que se aprecia en la DGM forma parte de la patogénesis; la evidencia de propiedades antioxidantes-antiinflamatorias de los ácidos grasos omega-3 sugiere que pueden ser un tratamiento apropiado en la DGM.

Objetivo: Nuestro objetivo ha sido evaluar la eficacia de la suplementación con ácidos grasos omega-3 versus placebo (aceite de girasol), en la mejora de los signos y síntomas de la DGM.

Métodos: Hemos llevado a término un estudio a doble ciego randomizado de 3 meses de duración. Hemos reclutado 61 pacientes con DGM sintomática, sin inestabilidad lagrimal (definida por un tiempo de ruptura lagrimal (TBUT)<10 segundos). Los participantes fueron asignados aleatoriamente a dos subgrupos. Para los pacientes en el grupo A, el tratamiento consistía en limpieza de los bordes palpebrales con champú neutro para bebés, además de lágrimas artificiales sin conservantes, y suplementación oral con un placebo. Para los pacientes en el grupo B el tratamiento incluía la limpieza del borde palpebral con el champú neutro para bebés, así como el uso de lágrimas artificiales sin conservantes, y suplementación oral con ácidos grasos omega-3 (BrudySec[®] 3 cáps/día). Se han realizado los siguientes tests: (1) TBUT; (2) Test de Schirmer I; (3) Índice de Enfermedad de la Superficie Ocular (Ocular Surface Disease Index[®] (OSDI[®]); Allergan, Inc., Irvine, CA, USA); (4) Expresión de las GM; (5) nivel de inflamación del borde palpebral; y (6) tinción corneal y del espacio interpalpebral.

Resultados: Tras 3 meses de seguimiento, la media de, el Índice OSDI, el TBUT, la inflamación del borde palpebral, y la expresión de las GM evidenciaron una mejora respecto de los valores basales en el grupo B (P < 0.01, P < 0.001, P < 0.0001, P < 0.0001, respectivamente). Los resultados del test de Schirmer también mejoraron de forma estadísticamente significativa (P < 0.01).

Conclusión: Los ácidos grasos omega-3, a razón de 1.5 gramos al día, pueden ser beneficiosos en el tratamiento de la DGM, principalmente por la vía de mejorar la estabilidad lagrimal.



Cambios en el tiempo de ruptura lagrimal, desde la situación basal hasta el mes 3, en sujetos asignados a la suplementación oral con omega-3 o con placebo. Las diferencias entre el mes 3 y la situación basal son estadísticamente significativas (P<0.001).
Abreviaturas: TBUT: Tiempo de ruptura lagrimal; s: Segundos.

Título original del artículo: A randomized, double-masked study to evaluate the effect of omega-3 fatty acids supplementation in meibomian gland dysfunction.

Beneficios de la suplementación dietética con ácidos grasos omega-3 en la calidad de vida relacionada con la salud de pacientes afectados de Disfunción Glandular Meibomiana

Andrea Oleñik, Ignacio Mahillo-Fernández, Nicolás Alejandro-Alba, María Alarcón Pérez, Sol Luxan, Silvia Quintana, Alfonso Martínez de Carneros Llorente, Blanca García-Sandoval, Ignacio Jiménez-Alfaro

Departamento de Oftalmología, Fundación Jiménez Díaz, Madrid, España

Antecedentes: Hemos valorado el impacto de la suplementación dietética con una combinación de ácidos grasos esenciales omega-3 y antioxidantes en la calidad de vida relacionada con la salud de pacientes afectados de Disfunción Glandular Meibomiana (DGM).

Métodos: de acuerdo con los criterios identificados en el International Workshop del año 2011 sobre Disfunción Glandular Meibomiana, en el presente estudio randomizado, a doble ciego, controlado con placebo se han incluido pacientes de ambos sexos (edad entre 18-85 años) afectados de DGM. Los pacientes del grupo A (controles han recibido la suplementación oral de un placebo, y los pacientes del grupo B han recibido la suplementación oral en estudio (BrudySec® 3 cáps/día; Laboratorios Brudy, Barcelona, España). A nivel basal y a los 3 meses del seguimiento los pacientes han completado el cuestionario abreviado de 36-ítems sobre Salud utilizando la versión validada en Español. Las variables principales han sido las Puntuaciones resumen del Componente Físico (CF) y las Puntuaciones resumen del Componente Mental (CM).

Resultados: Han completado el estudio un total de 61 enfermos (grupo A, n = 31; grupo B, n = 30). A nivel basal no había diferencias significativas en las puntuaciones del CM y el CF entre ambos grupos, pero a los 3 meses de tratamiento, las puntuaciones del CM y el CF del grupo suplementado activamente con los Omega-3 en comparación con los controles (media [desviación estándar] puntuación media del CF 53.33±5.57 versus 47.46±7.31, P=0.008; puntuación media del CM 54.60±5.64 versus 47.80±8.45, P=0.0005). Además, las diferencias medias entre los valores a los 3 meses en comparación con la situación basal fueron estadísticamente significativas para los pacientes del grupo B (puntuación del CF 7.14±5.81, intervalo de confianza del 95% 4.97-9.31, P=0.000; puntuación del CM 5.96±7.64, intervalo de confianza del 95% 3.10-8.81, P=0.0002), mientras que las diferencias medias en los pacientes asignados al grupo A no fueron estadísticamente significativas.

Conclusión: la suplementación dietética con una combinación de ácidos grasos esenciales omega-3 y antioxidantes tuvo un efecto beneficioso significativo en la CVRS (calidad de vida relacionada con la salud) en pacientes con DGM.

Diferencias medias en la calidad de vida relacionada con la salud (SF-36) en ambos grupos al final del estudio (3 meses) en comparación con la situación basal.

Grupo de estudio	Puntuación CF (3 meses versus basal)			Puntuación CM (3 meses versus basal)		
	Media (DS)	IC 95%	Valor P	Media (DS)	IC 95%	Valor P
A, n=31*	-1.70 (4.69)	-3.42 to 0.02	0.052	-1.41 (5.46)	-3.41 to 0.60	0.161
B, n=30 ⁺	7.14 (5.81)	4.97-9.31	0.000	5.96 (7.64)	3.10-8.81	0.0002

Notas: *Grupo A pacientes tratados con placebo (controles).⁺Grupo B pacientes tratados con el suplemento combinación de ácidos grasos poliinsaturados y antioxidantes (BrudySec® 1,5g; BrudyLab, Barcelona, España).

Abreviaturas: CF: Resumen del Componente Físico; CM: Resumen del Componente Mental; SF-36: Cuestionario abreviado de salud de 36-ítems; DS: Desviación estándar.

Título original del artículo: Benefits of Omega-3 fatty acid dietary supplementation in health-related quality of life in patients with Meibomian Gland Disease.

Los pacientes en tratamiento a largo plazo con antihipertensivos tópicos oculares respondieron positivamente de su trastorno en la superficie ocular tras la suplementación oral con antioxidantes y ácidos grasos esenciales

Carmen Galbis-Estrada,¹ María D Pinazo-Durán,¹ Jorge Cantú-Dibildox,² Carla Marco-Ramírez,¹ Manuel Díaz-Llópis,^{1,3} Javier Benítez-del-Castillo²

¹Unidad Investigación Oftalmológica Santiago Grisolia, Departamento de Cirugía/Oftalmología, Facultad de Medicina, Universidad de Valencia, Valencia, España; ²Departamento de Oftalmología, Hospital de Jerez, Jerez de la Frontera, Cádiz, España; ³Hospital universitario y Politécnico La Fe, Valencia, España

Antecedentes: El glaucoma y la sequedad ocular (SO) son comorbilidades frecuentes. Las propiedades antioxidantes y antiinflamatorias de los ácidos grasos poliinsaturados esenciales se han estudiado ampliamente en relación con las enfermedades oculares.

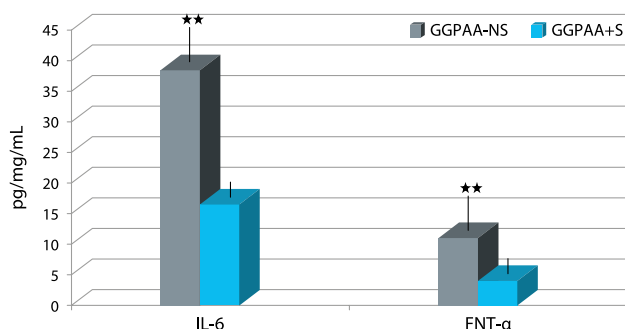
Objetivo: Nuestro objetivo ha sido determinar los efectos de la suplementación oral con una formulación combinada de antioxidantes y ácidos grasos poliinsaturados esenciales en la expresión de las citoquinas y quimiocinas en lágrima de pacientes con SO o glaucoma primario de ángulo abierto (GPAA).

Métodos: Los participantes (n=97) se distribuyeron en tres grupos: (1) individuos con SO no severa (GSO), (2) individuos con GPAA poco evolucionado (GGPAA) y (3) controles sanos. Estos grupos se asignaron al azar en dos subgrupos: uno de los cuales recibió un suplemento diario de antioxidantes y ácidos grasos poliinsaturados esenciales (BrudySec® 2 cáps/día) durante 3 meses (+S), y el otro no se suplementaba (-NS). Los participantes fueron entrevistados y examinados oftalmológicamente. Las concentraciones de citoquinas y quimiocinas específicas en lágrima refleja se determinaron mediante multiplexación basada en partículas.

Resultados: La comparación de los resultados de los pacientes del grupo GSO y GGPAA mostró diferencias significativas en la expresión lagrimal del factor estimulante de colonias de los granulocitos y macrófagos (P=0,008), el factor de necrosis tumoral α (P=0,005), el factor de crecimiento endotelial vascular (P=0,038), interleuquina-4 (P=0,030), e interleuquina-6 (P=0,044). Los principales signos y síntomas de sequedad ocular, como picor, ardor, fotofobia, pesadez palpebral y visión borrosa, así como los cambios positivos apreciados en las pestañas, el cabello, las uñas y la piel, mejoraron significativamente en GSO+S así como en el GGPAA+S en comparación con los no suplementados.

Conclusión: Los biomarcadores de inflamación se expresaron diferenciadamente en la lágrima de los glaucomatosos, pero las diferencias cambiaron con la suplementación de los antioxidantes / ácidos grasos poliinsaturados esenciales. La instilación crónica de gotas oculares antihipertensivas debería ser considerada e integrada en los protocolos estandarizados de atención del glaucoma.

IL-6 y FNT α en muestra lagrimal del grupo glaucoma

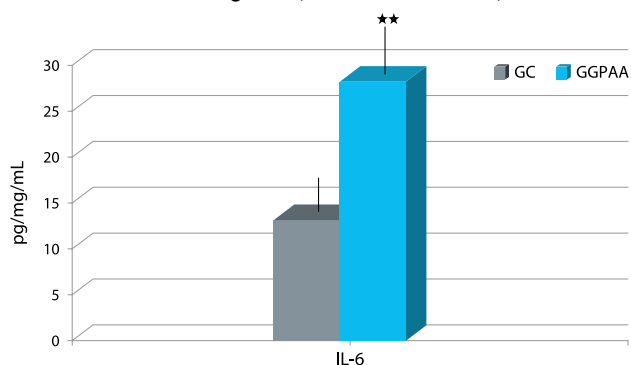


Comparación en la expresión de la IL-6 y el FNT α en lágrima de pacientes con GPAA+S versus pacientes con GPAA-NS.

Notas: Media \pm DS de tres ensayos. **Valor de P<0.001.

Abreviaturas: IL-6: interleuquina-6; GGPAA-NS: Grupo Glaucoma Primario Ángulo Abierto sin suplementación oral; GGPAA+S: Grupo Glaucoma Primario Ángulo Abierto con suplementación oral; FNT- α : Factor de necrosis tumoral alfa; DS: Desviación estándar.

IL-6 en muestra de lágrima (GC versus GGPAA)



Comparación en la expresión de la IL-6 en lágrima en el GC versus el GGPAA.

Notas: Media \pm DS de tres ensayos. **Valor de P<0.001.

Abreviaturas: IL-6: Interleuquina-6; GC: Grupo control; GGPAA: Grupo Glaucoma Primario Ángulo Abierto; DS: Desviación estándar.

Título original del artículo: Patients undergoing long-term treatment with antihypertensive eye drops responded positively with respect to their ocular surface disorder to oral supplementation with antioxidants and essential fatty acids.

La suplementación con ácidos grasos omega-3 mejora los síntomas del ojo seco en pacientes con glaucoma: resultados de un estudio multicéntrico prospectivo

Jesús Tellez-Vazquez,¹ en representación del Grupo de Estudio del Ojo Seco en el Glaucoma (GEOSG)

¹Sección de glaucoma, Servicio de Oftalmología, Hospital de la Santa Creu i Sant Pau, Barcelona, España

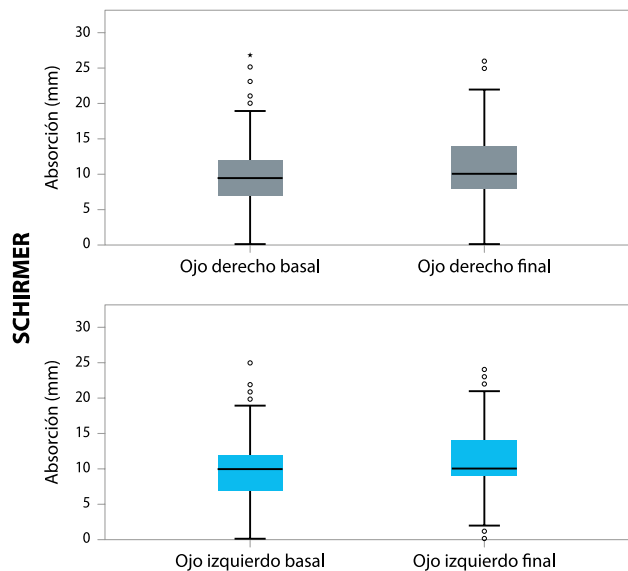
Propósito: El propósito de este estudio es evaluar la efectividad y la tolerabilidad de un suplemento dietético con una combinación de ácidos grasos omega-3 y antioxidantes en los síntomas de ojo seco causados por la instilación crónica de gotas oculares antihipertensivas en pacientes con glaucoma.

Pacientes y métodos: Un total de 1.255 pacientes con glaucoma y síntomas de ojo seco relacionados con la medicación tópica antiglaucomatosa participaron en un estudio abierto, no controlado, prospectivo y multicéntrico y se les indicó tomar tres cápsulas al día de la formulación nutracéutica (BrudyPio® 3 cáps/día) durante 12 semanas. Se evaluaron los síntomas del ojo seco (clasificados entre 0–3 [de ausente a grave, respectivamente]), hiperemia conjuntival, tiempo de rotura lagrimal, test de Schirmer I, esquema de clasificación de Oxford y presión intraocular.

Resultados: Después de 12 semanas de administración del suplemento dietético, todos los síntomas del ojo seco mejoraron significativamente ($P < 0,001$) (media 1,3 frente a 0,6 para la sensación de picor, 1,4 frente a 0,7 para la sensación de escozor, 1,6 frente a 0,7 para la sensación de arenilla, 1,0 frente a 0,4 para pesadez palpebral, 1,1 vs 0,5 para la sensación de roce, y 0,8 vs 0,3 para la visión borrosa). Los resultados del test de Schirmer y el tiempo de ruptura lagrimal también aumentaron significativamente. Hubo un aumento en el porcentaje de pacientes con calificación de 0 a I en la escala de Oxford y una disminución en los calificados entre IV a V. Se registró un correcto cumplimiento en el 62,5% de los pacientes. En los pacientes cumplidores, las diferencias medias a las 12 semanas en comparación con la situación basal de los síntomas del ojo seco fueron estadísticamente significativas en comparación con los pacientes que no cumplieron adecuadamente con la suplementación.

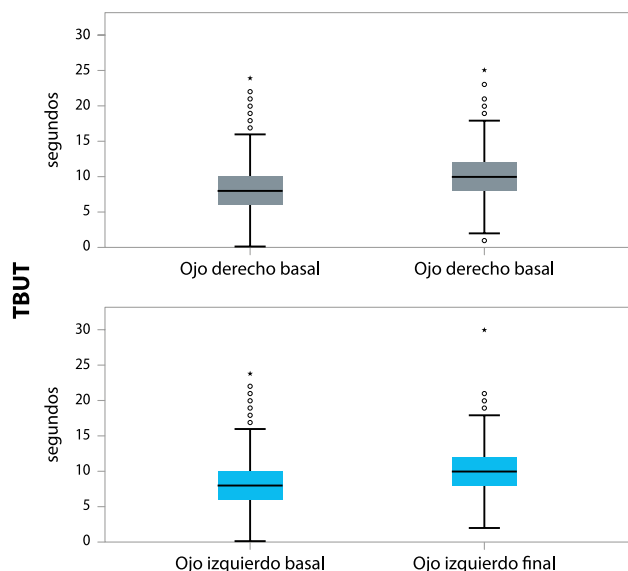
Conclusión: La suplementación dietética con BrudyPio® puede ser una opción adicional clínicamente valiosa para el tratamiento del síndrome del ojo seco en pacientes con glaucoma que usan antiglaucomatosos tópicos. Estos resultados requieren confirmación con un estudio controlado aleatorizado correctamente diseñado.

Puntuación Schirmer (mm)



Cambios en el test de Schirmer en ambos ojos desde la situación basal (visita 0) y a las 12 semanas (* $P < 0,001$, Test de Wilcoxon).

TBUT (segundos)



Cambios en la inestabilidad lagrimal TBUT en ambos ojos desde la situación basal (visita 0) y a las 12 semanas (* $P < 0,001$, Test de Wilcoxon). **Abreviatura:** TBUT: Tiempo de ruptura lagrimal.

Título original del artículo: Omega-3 fatty acid supplementation improves dry eye symptoms in patients with glaucoma: results of a prospective multicenter study.

Efectos de la Suplementación Oral con Ácido Docosahexaenoico (DHA) más antioxidantes en el Glaucoma Pseudoexfoliativo: Estudio prospectivo a 6-meses abierto, randomizado y controlado

Stéphanie Romeo Villadóniga,¹ Elena Rodríguez García,¹ Olatz Sagastagoia Epelde,² M. Dolores Álvarez Díaz,¹ Joan Carles Domingo Pedrol³

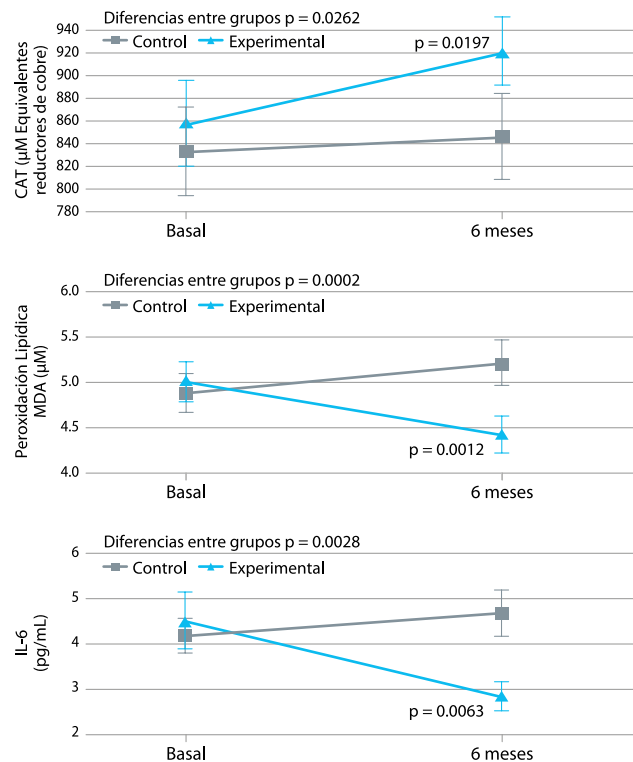
¹Servicio de Oftalmología, Complejo Hospitalario Universitario de Ferrol, Ferrol, A Coruña, España; ²Laboratorio de Análisis Clínicos, Complejo Hospitalario Universitario de Ferrol, Ferrol, A Coruña, España; ³Departamento de Bioquímica y Biomedicina Molecular, Facultad de Biología, Universidad de Barcelona, España.

Propósito: Valorar los efectos de la suplementación con un antioxidante oral basado en el ácido docosahexaenoico (DHA) en el glaucoma pseudoexfoliativo (PEX).

Pacientes y Métodos: Estudio prospectivo a 6-meses abierto, randomizado y controlado en pacientes afectados de glaucoma PEX con un control adecuado de la PIO. Los pacientes en el grupo DHA reciben una formulación nutracéutica con elevada riqueza en DHA (1000 mg/día; BrudyPio® 3 cáps/día). Se valoran mediante exploración oftalmológica, concentración de DHA en membrana eritrocitaria (% total de ácidos grasos), Capacidad antioxidante total plasmática (CAT), Malondialdehído plasmático (MDA), y niveles plasmáticos de IL-6.

Resultados: Se incluyen cuarenta y siete pacientes (grupo DHA 23, controles 24; edad media 70.3 años). En el grupo DHA, la PIO media decrece desde 14.7 [3.3] mm Hg basal hasta 12.1 [1.5] mm Hg a los 6 meses ($P = 0.01$). En el ojo izquierdo, la PIO decrece desde 15.1 [3.3] mm Hg basal hasta 12.2 [2.4] mm Hg a los 6 meses ($P = 0.007$). El contenido eritrocitario en DHA aumentó en el grupo DHA, con diferencias significativas versus los controles a los 3 y a los 6 meses (8.1% [0.9] vs. 4.4% [0.7]; $P < 0.0001$). A los 6 meses y solamente en el grupo, los niveles de CAT comparados con los basales se elevaron significativamente (919.7 [117.9] vs. 856.9 [180.3] μM equivalentes reductores de cobre; $P = 0.01$), y tanto los niveles de MDA (4.4 [0.8] vs. 5.2 [1.1] nmol/mL; $P = 0.02$) como los niveles de IL-6 (2.8 [1.3] vs. 4.7 [2.3] pg/mL; $P = 0.006$) se redujeron significativamente respecto de los del grupo control.

Conclusiones: Centrados en los mecanismos fisiopatológicos del glaucoma PEX, la búsqueda de la reducción del estrés oxidativo y de la inflamación mediante un suplemento altamente rico en DHA es una opción terapéutica atractiva. A pesar del corto período de tratamiento, la reducción de la PIO da soporte a la significación clínica de la suplementación con DHA.



Cambios significativos a nivel plasmático de la CAT, de la Peroxidación de los lípidos (MDA), y de los niveles de IL-6, comparando la situación basal con la final a los 36 meses. Hay cambios significativos en todas las variables solamente a favor del grupo suplementado.

Abreviaturas: CAT: Capacidad Antioxidante Total; MDA: Malón dialdehído; IL-6: Interleuquina-6.

Título original del artículo: Effects of Oral Supplementation with Docosahexaenoic Acid (DHA) plus Antioxidants in Pseudoexfoliative Glaucoma: A 6-Month Open-Label Randomized Trial.

Ranibizumab intravítreo combinado con suplementación oral con Ácido Docosahexaenoico y antioxidantes en el Edema Macular Diabético, Resultados de un ensayo clínico aleatorizado, a ciego simple y controlado, de 2 años de duración

María Lafuente, MD,¹ Lourdes Ortín, PHD,¹ María Argente, MD,¹ José L. Guindo, PHD,¹ María D. López-Bernal, MD,¹ Francisco J. López-Román, MD, PHD, MSC,^{1,2} María J. García, PHD,¹ Juan Carlos Domingo, PHD,³ Jerónimo Lajara, MD^{1,2}

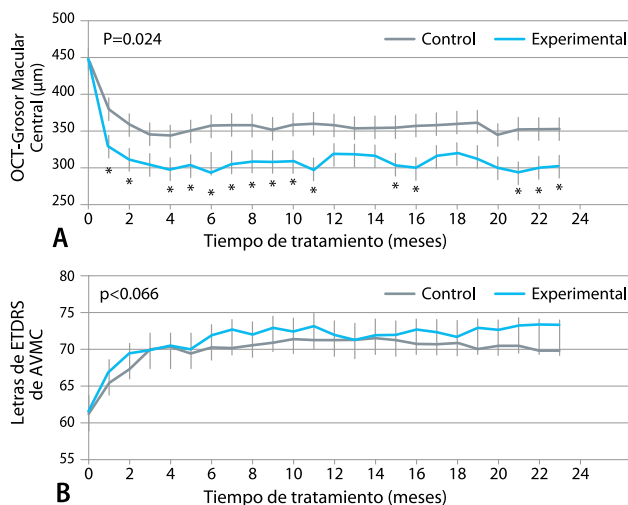
¹Servicio de Oftalmología, Hospital Universitario Morales Meseguer, Murcia, España; ²Facultad de Ciencias de la Salud, Universidad Católica de San Antonio de Murcia, Murcia, España; ³Servicio de Bioquímica y Biomedicina Molecular, Facultad de Biología, Universidad de Barcelona, Barcelona, España.

Objetivo: Evaluar la eficacia a los 2 años de la administración de ranibizumab intravítreo combinada con un suplemento dietético rico en ácido docosahexaenoico (DHA) más antioxidantes en 62 pacientes con edema macular diabético.

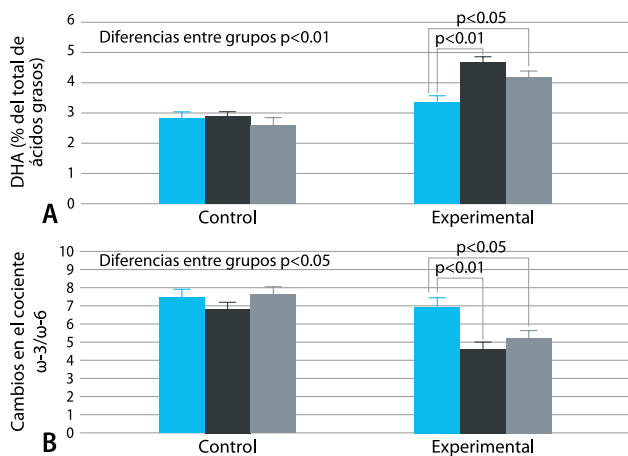
Métodos: En un estudio aleatorizado, a ciego simple y controlado, 33 sujetos (42 ojos) recibieron ranibizumab intravítreo solo y 29 (34 ojos) en combinación con DHA (1.050 mg/día BrudyRetina 3 cáps/día). Durante los primeros 4 meses se administró ranibizumab una vez al mes (0,5 mg), seguido de tratamiento a demanda.

Resultados: Al cabo de 24 meses, la diferencia entre los grupos en cuanto a la reducción del espesor macular en el subcampo central (EMSC) fue significativamente favorable para el grupo de suplementación con DHA (intervalo de confianza del 95% de la diferencia: 7,20–97,656; $p = 0,024$), aunque la mejoría en la agudeza visual mejor corregida (AVMC) determinada mediante los optotipos del Early Treatment Diabetic Retinopathy Study no alcanzó significación estadística (intervalo de confianza del 95%: 5,4–11,2, $p < 0,66$). Al cabo de 24 meses, al considerar los ojos con peor y mejor agudeza visual, las ganancias de > 5 y > 10 letras fueron significativamente mayores en el grupo con suplemento de DHA en comparación con los controles, pero no se observaron otras diferencias a los 12 ni a los 24 meses.

Conclusión: En los pacientes con edema macular diabético, la administración intravítrea de ranibizumab combinada con suplementos de DHA redujo el espesor macular del subcampo central después de 2 años de seguimiento, en comparación con el tratamiento con ranibizumab solo.



A) Cambios en el EMSC desde la situación basal hasta los 24 meses posteriores al tratamiento con suplementación con DHA, en comparación con los controles (*: indican las diferencias estadísticamente significativas: $p < 0,05$) (grupo de suplementación con DHA: líneas azules; grupo de control: líneas grises). **B)** Cambios en letras del ETDRS-AVMC en el grupo con suplementación con DHA y en los controles (grupo de suplementación con DHA: líneas azules; grupo de control: líneas grises). El número de ojos analizados en todos los puntos temporales fue de 34 (29 pacientes) en el grupo suplementado con DHA y de 42 ojos (33 pacientes) en el grupo control.



A) Incrementos del contenido en DHA en la membrana eritrocitaria a los 12 y 24 meses, en comparación con la situación basal, en el grupo de suplementación con DHA y en el grupo control. **B)** Reducción en el cociente $\omega-3/\omega-6$ a los 12 y 24 meses, en comparación con la situación basal, en los dos grupos del estudio. (Basal: Barras azules; 12 meses: Barras negras; 24 meses: Barras grises).

Título original del artículo: Combined intravitreal Ranibizumab and oral supplementation with Docosahexaenoic Acid and antioxidants for Diabetic Macular Edema; Two-Year Randomized Single-Blind Controlled Trial Results.

Resultados a tres años de un ensayo clínico controlado, aleatorizado y ciego simple de ranibizumab intravítreo y un suplemento oral de ácido docosahexaenoico y antioxidantes en el edema macular diabético

María Lafuente, MD,¹ Lourdes Ortín, PHD,¹ María Argente, MD,¹ José L. Guindo, PHD,¹ María D. López-Bernal, MD,¹ Francisco J. López-Román, MD, PHD, MSC,² Joan Carles Domingo, PHD,³ Jerónimo Lajara, MD^{1,2}

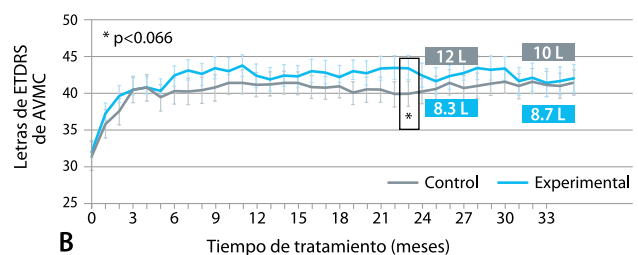
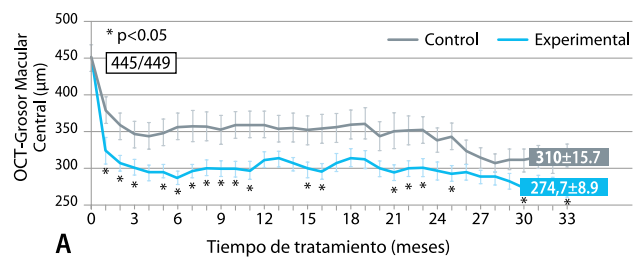
¹Departamento de Oftalmología, Hospital Universitario Morales Meseguer, Murcia, España; ²Facultad de Ciencias de la Salud, Universidad Católica San Antonio de Murcia, Murcia, España; ³Departamento de Bioquímica y Biomedicina Molecular, Facultad de Biología, Universidad de Barcelona, Barcelona, España.

Objetivo: Presentar los resultados a 3 años de un ensayo controlado, aleatorizado, ciego simple, de ranibizumab intravítreo combinado con un suplemento oral de ácido docosahexaenoico (DHA) frente a ranibizumab solo en pacientes con edema macular diabético.

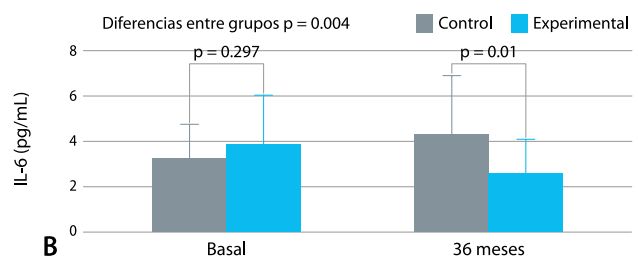
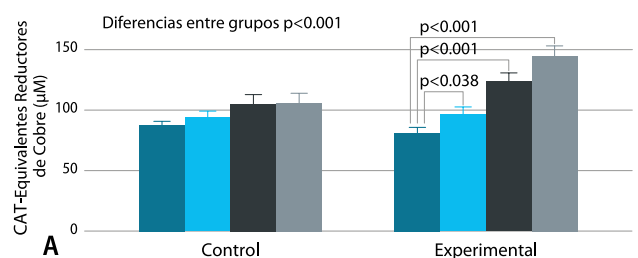
Métodos: Se incluyeron 26 pacientes (31 ojos) en el grupo de DHA y 29 (38 ojos) en el grupo de control. Ranibizumab (0,5 mg) se administró una vez al mes durante los primeros 4 meses, seguido de una pauta de administración según las necesidades (a demanda). En el grupo experimental, los pacientes recibieron un suplemento oral de DHA (1.050 mg/día) (BrudyRetina® 3 cáps/día).

Resultados: A los 36 meses, la media de reducción del grosor macular en el subcampo central fue mayor en el grupo suplementado con DHA en comparación con el grupo control (275 ± 50 µm frente a 310 ± 97 µm) con diferencias significativas en los meses 25, 30, 33 y 34. No se observaron diferencias entre los grupos en cuanto a la agudeza visual mejor corregida (AVMC), pero los porcentajes de ganancia de ETRDS de > 5 y > 10 letras fueron mayores en el grupo de suplementación con DHA. Las diferencias observadas en la HbA1c sérica, la capacidad antioxidante total del plasma, el contenido de DHA eritrocitario y el nivel sérico de IL-6 fueron todas ellas significativas favorables al grupo de suplementación con DHA.

Conclusión: La adición de un suplemento alimenticio con un contenido elevado de DHA al tratamiento de ranibizumab intravítreo fue eficaz para alcanzar una mejoría sostenida adicional en el grosor macular del subcampo central después de 3 años de seguimiento, en comparación con el empleo de ranibizumab intravítreo solo.



A) Cambios del GMSC a los 36 meses respecto del valor inicial tras suplementar con DHA versus los controles (*P<0.05). (Grupo DHA línea azul; grupo control línea gris). **B)** Cambios en lectura de letras ETRDS de la AVMC en el grupo suplementado con DHA (línea azul) y en el grupo control (línea gris). **Abreviatura:** GMSC: Grosor Macular Subcampo Central.



A) Aumentos de la CAT en los dos grupos de estudio (inicial: columna azul oscuro; 12 meses: columna azul claro; 24 meses: columna negra; 36 meses: columna gris). **B)** Cambios de los niveles de IL-6 en suero en grupo experimental (columna azul) y en grupo control (columna gris). **Abreviaturas:** CAT: Capacidad Antioxidante Total; IL-6: Interleuquina-6.

Título original del artículo: Three-year outcomes in a randomized single-blind controlled trial of intravitreal ranibizumab and oral supplementation with docosahexaenoic acid and antioxidants for Diabetic Macular Edema.

Suplementación con ácido docosahexaenoico altamente concentrado en un multivitamínico con carotenoides xantófilos en la retinopatía diabética: un estudio prospectivo y controlado de la función macular evaluado con microperimetría del fondo de ojo

María Elena Rodríguez González-Herrero, MD, PhD,¹ Marcos Ruiz, MD,¹ Francisco Javier López Román, MD, PhD,² José María Marín Sánchez, MD, PhD,¹ Joan Carles Domingo, MD, PhD³

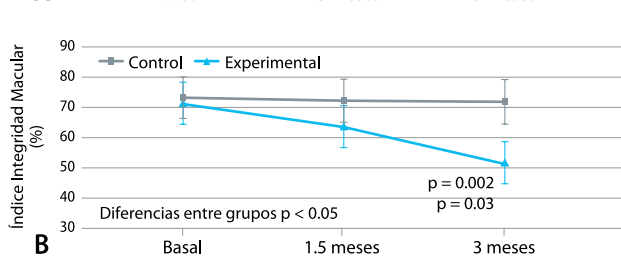
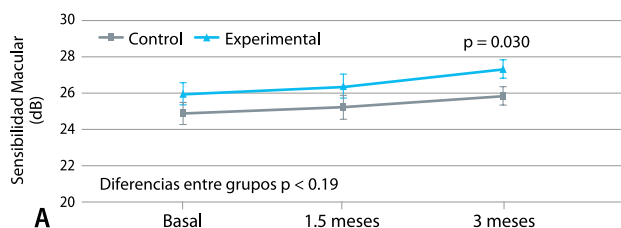
¹Servicio de Oftalmología, Hospital Universitario Virgen de la Arrixaca, Murcia, España; ²Departamento de Fisiología del Ejercicio Facultad de Ciencias de la Salud, Universidad Católica San Antonio de Murcia (UCAM), Murcia, España; ³Departamento de Bioquímica y Biomedicina Molecular, Facultad de Biología, Universidad de Barcelona, Barcelona, España.

Objetivo: En la vida real hay pocas evidencias acerca de los resultados de la suplementación dietética con dosis elevadas de ácido docosahexaenoico (DHA) y carotenoides en pacientes afectados de retinopatía diabética (RD). Hemos evaluado los efectos de la suplementación con triglicérido de DHA (1.050mg/día) + multivitaminas (BrudyRetina® 3 cáps/día) con un carotenoide xantófilo sobre la función macular en RD no proliferativa.

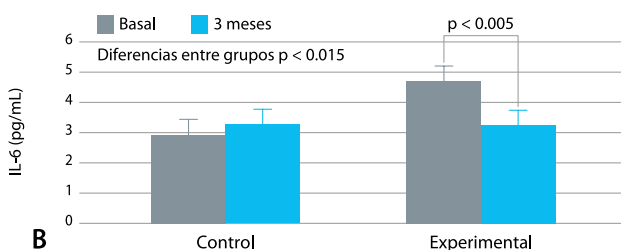
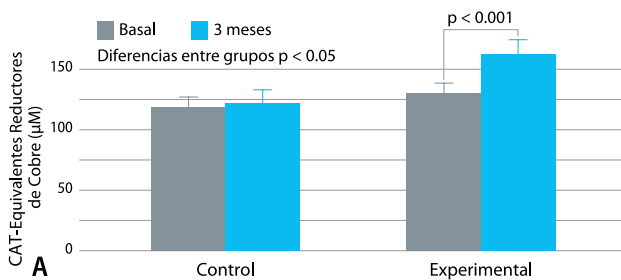
Métodos: Se han incluido pacientes asintomáticos afectados de RD no proliferativa en un estudio prospectivo y controlado, con asignación (1:1) al grupo de suplementación con DHA o al grupo control. La sensibilidad macular y el área de integridad macular han sido las principales medidas. A nivel basal y después de 45 y 90 días de haber iniciado la suplementación con DHA, se han evaluado parámetros de la función visual (función macular [MAIA™ Center Vue], la agudeza visual mejor corregida), y parámetros estructurales de la retina (grosor macular del subcampo central), y parámetros bioquímicos (capacidad antioxidante total plasmática, contenido de DHA en la membrana eritrocitaria, y niveles de IL-6 plasmáticos).

Resultados: El estudio ha incluido 24 pacientes (48 ojos)(12 pacientes, 24 ojos en cada grupo). Las características basales de ambos grupos eran similares. La sensibilidad macular se incrementó desde una media (DS) de 25.9 (2.4) dB a nivel basal, hasta los 27.3 (2.3)dB a los 90 días (P=0.030) solamente en el grupo DHA (diferencias intergrupo P<0.19). El índice de integridad macular decreció desde 71.2 (33.2) a nivel basal, hasta 63.5 (36.4) a los 45 días y hasta 51.6 (35.9) a los 90 días (P=0.002) solamente en el grupo DHA (diferencias intergrupo P<0.05). La mejor agudeza visual corregida y el grosor macular del subcampo central no han variado significativamente en ninguna comparación, ni en ningún grupo. El contenido en DHA de la membrana eritrocitaria y los niveles de capacidad antioxidante total aumentaron significativamente solamente en el grupo DHA. Los niveles de IL-6 plasmáticos se redujeron significativamente solamente en el grupo DHA.

Conclusión: En un estadio temprano de la RD, la suplementación con una dosis elevada de DHA más un multivitamínico con carotenoides xantófilos durante 90 días, se asoció a una mejora progresiva y significativa de la función macular medida con microperimetría. Los cambios bioquímicos sustentan los efectos del DHA.



Cambios en la sensibilidad macular (A) y en el índice de integridad macular (B) en los 2 grupos de estudio a los 90 días versus la situación basal (n=24 ojos en cada grupo de estudio). **Notas:** Índice de integridad macular: P=0.002 comparado con la situación basal, P=0.03 comparado con la situación a los 1,5 meses.



Cambios en la capacidad antioxidante total CAT (A) y en los niveles de IL-6 plasmáticos (B) en los 2 grupos de estudio a los 90 días, versus la situación basal (n=12 pacientes en cada grupo de estudio). **Abreviaturas:** CAT: Capacidad antioxidante total.

Título original: Supplementation with a highly concentrated docosahexaenoic acid plus xanthophyll carotenoid multivitamin in nonproliferative diabetic retinopathy: prospective controlled study of macular function by fundus microperimetry.

